Chirurg 2013 · 84:179–184
DOI 10.1007/s00104-012-2355-1
Online publiziert: 13. Februar 2013
© Springer-Verlag Berlin Heidelberg 2013

K. Götzky[1] · P. Landwehr[2] · J. Jähne[1]
[1] Klinik für Allgemein- und Viszeralchirurgie, Schwerpunkt für endokrine und onkologische Chirurgie, Diakoniekrankenhaus Henriettenstiftung Hannover
[2] Klinik für Diagnostische und Interventionelle Radiologie, Diakoniekrankenhaus Henriettenstiftung Hannover

Epidemiologie und Klinik der akuten Cholezystitis

Die akute Cholezystitis ist eine der häufigsten akuten Erkrankungen der westlichen Welt. Die Symptomatik reicht von leichten Schmerzen und Übelkeit über einen Peritonismus bis hin zu einer manifesten Peritonitis, sodass sich eine akute Cholezystitis zu einer schweren, lebensbedrohlichen Erkrankung entwickeln kann. Ursächlich liegt bei mehr als 90% der Patienten eine Cholezystolithiasis zugrunde, sodass die akute Cholezystitis die häufigste Komplikation der Cholezystolithiasis darstellt.

Definition, Epidemiologie und Ätiologie

Die akute Cholezystitis ist als akute Entzündung der Gallenblasenwand definiert, die sich hyperämisch und verdickt darstellt. Die Obstruktion durch einen impaktierten Stein im Gallenblaseninfundibulum oder im Ductus cysticus ist häufig Ausgangspunkt des Entzündungsprozesses [13]. Die Schleimproduktion der Gallenblase setzt sich fort und führt zu einem Gallenblasenhydrops mit Überdehnung der Wand, sodass es zu einer Zirkulationsstörung und sekundär zur Infektion kommen kann. Diese kann bei Cholestase aszendierend über die Gallengänge verlaufen, aber auch lymphogen oder hämatogen über die Vena porta verursacht werden. In 50–85% liegt eine Bakteriobilie vor, wobei v. a. anaerobe und aerobe Darmbakterien (insbesondere *E. coli*, Enterokokken und Klebsiellen) nachgewiesen werden [18]. Bei der histologischen Untersuchung wird häufiger eine chronische als eine akute Cholezystitis festgestellt, allerdings spielt letztere aufgrund der Schwere des Krankheitsbildes, den häufigeren Komplikationen und damit der erhöhten Mortalität klinisch die größere Rolle. Nach den Angaben der BQS (Bundesgeschäftsstelle Qualitätssicherung gGmbH) zeigt sich in 35% der Cholezystektomien intraoperativ eine akute Entzündung [5].

» Ein impaktierter Stein ist häufig Ausgangspunkt des Entzündungsprozesses

Die Inzidenz der akuten Cholezystitis ist in Westeuropa und den USA vergleichbar. Genaue Zahlen zur Epidemiologie der akuten Cholezystitis liegen nicht vor, da die betroffenen Patienten nicht regelhaft einen Arzt aufsuchen [3]. Nach den Ergebnissen früherer Studien und unter alleiniger Betrachtung operativ entfernter Gallenblasen tritt eine akute Cholezystitis bei 5–38% aller Patienten auf, wobei von 60 Erkrankungsfällen/100.000 Einwohner ausgegangen werden kann [19].

In Deutschland wurden nach Angaben des statistischen Bundesamtes im Jahr 2010 9446 Patienten unter der ICD-K81.0 (akute Cholezystitis) sowie 53.926 Patienten unter der ICD-K80.0 (Cholezystolithiasis mit akuter Cholezystitis), letztere mit deutlicher Zunahme in den letzten Jahren, vollstationär mit rückläufiger Verweildauer (2000 vs. 2010: 10,8 vs. 8,4 Tage) behandelt (**Tab. 1,** [36]). Unter Berücksichtigung der ambulant behandelten Patienten, für die keine Zahlenangaben vorliegen, dürften somit deutlich mehr als 63.500 Patienten pro Jahr eine akute Cholezystitis erleiden. Auf die akalkulöse Cholezystitis, meist als sog. „Intensivgallenblase" bezeichnet, wird an dieser

Tab. 1 Vollstationäre Behandlung wegen akuter Cholezystitis in Deutschland 2001–2010. (Adaptiert aus [36])

	2010	2009	2008	2007	2003	2002	2001
K81.0							
n	9446	9546	8979	8790	9241	9611	10.913
n_m	5175	5199	4689	4696	4769	4692	5211
n_w	4271	4347	4290	4094	4472	4919	5702
K80.0							
n	53.926	53.298	50.535	50.802	43.071	40.051	39.053
n_m	24.649	24.147	22.283	22.285	17.955	16.353	15.507
n_w	29.277	29.151	27.752	28.517	25.116	23.698	23.546

K81.0: akute Cholezystitis; K80.0: Cholezystolithiasis mit akuter Cholezystitis. **n** Anzahl, **m** männlich, **w** weiblich

Infobox 1 Bildgebende Befunde bei akuter Cholezystitis

- *Ultraschall:* Sonographisches Murphy-Zeichen, verdickte Gallenblasenwand (>4 mm, solange keine chronische Lebererkrankung, Aszites oder Rechtsherzversagen vorliegen), Dreischichtung der Wand, Gallenblasenhydrops (Durchmesser längs >8 cm, quer >4 cm), inkarzerierter Stein, Sludge, umgebende freie Flüssigkeit (**Abb. 1**)
- *Magnetresonanztomographie:* Vergrößerte Gallenblase, verdickte Gallenblasenwand, Signalanhebung um die Gallenblase
- *Computertomographie:* Vergrößerte Gallenblase, verdickte Gallenblasenwand, freie Flüssigkeit im Gallenblasenbett, erhöhte Dichte im Fettgewebe um die Gallenblase (**Abb. 2**)

Infobox 2 Diagnosekriterien der akuten Cholezystitis gemäß TG13

- *A. Lokale Entzündungszeichen:*
  1. Murphy-Zeichen
  2. Abwehrspannung, Schmerz, Hydrops im rechten Oberbauch
- *B. Systemische Entzündungszeichen:*
  1. Fieber
  2. CRP-Erhöhung
  3. Leukozytose
- *C. Bildgebung passend zur akuten Cholezystitis*

Verdachtsdiagnose: je ein Kriterium aus A und B

Definitive Diagnose: je ein Kriterium aus A und B *plus* C

Cave: Akute Hepatitis, abdominelle Differenzialdiagnosen und chronische Cholezystitis sollten ausgeschlossen worden sein

Infobox 3 Kriterien für eine schwere Cholezystitis III° gemäß Tokio Guidelines [43]

Dysfunktion folgender Organsysteme:

- Kardiovaskulär (Katecholaminpflicht)
- Neurologisch (Bewusstseinseintrübung)
- Respiratorisch (PaO_2/FiO_2 Ratio <300)
- Renal (Oligurie, Kreatinin >2 mg/dl)
- Hepatisch (INR >1,5)
- Hämatologisch (Thrombozyten <100.000/mm^3)

Stelle nicht eingegangen, da sie in einem separaten Beitrag in diesem Heft dargestellt wird.

Eine akute Cholezystitis kann in jeder Altersklasse auftreten, wobei die Inzidenz mit zunehmendem Alter steigt und einen Gipfel zwischen dem 70. und 75. Lebensjahr erreicht [36]. Bei ca. 66% der Bevölkerung über 70 Jahren sind Gallensteine zu finden. Eine Häufung ist bei Patienten mit Leberzirrhose und M. Crohn festzustellen (25–50%). Ein Viertel der Steinträger entwickelt im Lauf seines Lebens typische Beschwerden. Häufiger als in den westlichen Industrieländern tritt eine Cholezystolithiasis mit 60–70% bei den Ureinwohnern Amerikas auf, seltener dagegen ist sie in Ostasien, südlich der Sahara und bei Afroamerikanern zu finden [34].

Von einer akuten Cholezystitis sind häufiger die symptomatischen Gallensteinträger (10–20%) betroffen, während asymptomatische Patienten nur in ca. 5% eine akute Cholezystitis erleiden. Aufgrund einer 3-fach höheren Inzidenz einer Cholezystolithiasis bei Frauen tritt auch die akute Cholezystitis beim weiblichen Geschlecht häufiger auf (**Tab. 1**). Während es sich bei Frauen meist um eine eher unkomplizierte Cholezystitis handelt, zeigen Männer vermehrt kompliziertere Verläufe [12, 37]. Neben dem Geschlecht konnten als unabhängige Risikofaktoren für die Entwicklung einer akuten Cholezystitis das Alter der Patienten, Diabetes mellitus, schwere Lebererkrankungen, Vorhofflimmern und terminale Niereninsuffizienz mit Dialysepflichtigkeit identifiziert werden [6].

Bei Patienten in fortgeschrittenem Alter ist die akute Cholezystitis häufig eine schwere Erkrankung und mit einer hohen Morbiditäts- und Mortalitätsrate vergesellschaftet [31]. Allerdings wird die Variabilität der Symptomatik durch Nebenerkrankungen abgeschwächt, verschleiert oder verstärkt, sodass sich Verzögerungen in der Diagnosestellung und damit kompliziertere Verläufe ergeben können. Dies spiegelt sich in der Sterblichkeit wegen einer akuten Cholezystitis wider. Im Jahr 2010 sind 597 Patienten an einer akuten Cholezystitis verstorben (K80.0: n=170 [0,2/100.000 Einwohner] und K81.0: n=427 [0,5/100.000 Einwohner]), wobei das Sterbealter, dem demographischen Wandel entsprechend, ansteigt (**Tab. 2**).

Weitere Ursachen einer akuten Cholezystitis

Benigne und maligne Obstruktionen des hepatobiliären Systems können ebenfalls zu einer akuten Cholezystitis führen [30]. Bei Stentimplantationen liegen die Angaben zwischen 4,8 und 7%, wobei sich das Risiko bei Einbeziehung des Ductus cysticus in den raumfordernden Prozess erhöht und im Langzeitverlauf auf 27% ansteigen kann [23, 25, 33].

Selten werden spezifische Cholezystitiden durch *Salmonella typhi* oder Lamblien ausgelöst. Weitere seltene Ursachen sind systemische Erkrankungen wie Sarkoidose und Lupus erythematodes [38], eine lang anhaltende parenterale Ernährung, eine Gallenblasentorsion oder eine Schwangerschaft im 3. Trimenon [9].

Klinische Symptomatik und Diagnostik

Starke Beschwerden im rechten Oberbauch oder im Epigastrium sind Leitsymptome der akuten Cholezystitis. Der Schmerz wird durch Bewegung verstärkt und kann nach kranial in Richtung der rechten Skapula (Boas-Zeichen) oder zwischen die Schulterblätter ausstrahlen. Patienten berichten häufig, zu Beginn eine heftige Gallenkolik gehabt zu haben, die allerdings nicht wie sonst nachgelassen habe. Der Schmerz dauert häufig mehr als 3 h an. Dabei weicht der viszerale Schmerzcharakter im Verlauf einem parietalen Schmerz [1]. Zudem können die Patienten Fieber, Appetitlosigkeit, Übelkeit und Erbrechen aufweisen. Schüttelfrost und ein septischer Verlauf sind Anzeichen für ein mögliches Empyem. Ein passagerer Ikterus oder eine leichte Hepatomegalie treten bei je einem Viertel der Patienten auf.

Bei der klinischen Untersuchung findet sich in der Regel ein druckschmerzhafter rechter Oberbauch. Viele Patienten bieten ein Murphy-Zeichen, das eine Sensitivität von 50–60% und eine gute Spezifität von 79–96% hat [14, 41]. Ein tastbarer Hydrops fällt in einem Viertel der Patienten auf. Bei lokaler oder diffuser Peritoni-

Tab. 2 Sterbealter (Jahre) bei akuter Cholezystitis 1998–2009. (Adaptiert aus [36])

Diagnose	2009	2006	1998
K81.0	82,1	81,3	80,1
K80.0	82,1	82,4	79,9

K81.0: akute Cholezystitis; K80.0: Cholezystolithiasis mit akuter Cholezystitis.

tis muss an eine Perforation gedacht werden. Als klassische Trias für eine mögliche akute Cholezystitis gelten plötzlich beginnende Oberbauchschmerzen, Fieber und Leukozytose mit Linksverschiebung. Laborchemisch fällt in 50% der Patienten eine milde Bilirubinerhöhung als Zeichen des entzündlichen Ödems auf. Bei deutlicher Bilirubinerhöhung muss an eine Choledocholithiasis gedacht werden. Ein leichter Transaminasenanstieg kann in 25% der Patienten vorliegen. Zudem steigen C-reaktives Protein (CRP) und Blutsenkungsgeschwindigkeit (BSG) an [20].

» Als erstes bildgebendes Verfahren wird der Ultraschall eingesetzt

Liegen lokale und systemische Entzündungszeichen vor, die den klinischen Verdacht auf eine akute Cholezystitis nahelegen, wird als erstes bildgebendes Verfahren der Ultraschall eingesetzt. Die Sonographie kann schnell, kosteneffektiv und präzise durchgeführt werden [24]. Neben einer Wandverdickung mit Dreischichtung und Ödem finden sich häufig ein Hydrops sowie eine Flüssigkeitsansammlung um die Gallenblase [42]. Die Sensitivität der Sonographie zur Feststellung einer akuten Cholezystitis liegt zwischen 90 und 95% [22].

Tokio Guidelines zur Diagnosestellung und Einschätzung des Schweregrades

Um eine möglichst einheitliche und sichere Diagnose treffen zu können, wurden 2007 nach einem internationalen Consensus Meeting die sog. Tokio Guidelines (TG07) unter der Leitung von Hirota erstellt und 2012 (TG13) überarbeitet [20, 43]. Anhand der Kriterien für die Diagnosestellung und die Einschätzung des Schweregrades können Therapieempfehlungen abgeleitet werden (**Infobox 1**, **Infobox 2**). Auf der Basis dieser Empfehlungen beträgt die Sensitivität für eine korrekte Diagnose 91,2%, die Spezifität 96,9% und der positive prädiktive Wert 94%.

Nach den Tokio Guidelines lassen sich 3 Schweregrade der akuten Cholezystitis einteilen:

- *Eine leichte oder milde Cholezystitis (I°)* liegt vor, wenn keine Organdysfunktionen auftreten und das Geschehen auf die Gallenblase begrenzt bleibt. Das Risiko einer Cholezystektomie ist als niedrig einzuschätzen.
- *Bei der moderaten Cholezystitis (II°)* finden sich keine Organdysfunktionen, allerdings liegt eine ausgeprägte Entzündung der Gallenblase, ggf. mit Gangrän, Empyem oder Abszess, vor, die eine Cholezystektomie erschweren kann. Häufig beträgt die Dauer der Entzündung bereits über 72 h. Bei diesen Patienten liegen üblicherweise eine deutliche Leukozytose (>18.000/mm^3) und ein Gallenblasenhydrops mit Abwehrspannung vor. Bildgebend zeigen sich deutliche entzündliche Veränderungen der Gallenblase und intraoperativ findet sich ggf. eine lokale biliäre Peritonitis.
- *Eine schwere Cholezystitis (III°)* ist durch begleitende Organdysfunktionen (**Infobox 3**) bis hin zum Multiorganversagen (MOV) gekennzeichnet. Zur Einschätzung des Schweregrades können Scores wie der Marshall's Multiple Organ Dysfunction (MOD) Score und der Sequential Organ Failure Assessment (SOFA) Score verwendet werden.

Perforation

In 2–15% der akuten Cholezystitis kann es zu einer Gallenblasenperforation kommen, die mit einer hohen Mortalität um 10% einhergeht [8, 10]. Mit 63% sind mehrheitlich Männer und ältere Patienten betroffen (Alter mit Perforation: 68,45±7,85 Jahre vs. Alter ohne Perforation: 62,08±9,14 Jahre, p<0,01). Perforationsbedingte Fistelbildungen zum Intestinum treten darüber hinaus bei den ältesten Patienten und schon lange bekanntem Steinleiden auf. Neben dem Alter und vorbestehender Cholezystolithiasis werden ferner Diabetes mellitus, Steroideinnahme, maligne Erkrankungen, systemische Infektionserkrankungen und Ar-

Zusammenfassung · Abstract

Chirurg 2013 · 84:179–184
DOI 10.1007/s00104-012-2355-1
© Springer-Verlag Berlin Heidelberg 2013

K. Götzky · P. Landwehr · J. Jähne

Epidemiologie und Klinik der akuten Cholezystitis

Zusammenfassung

Die akute Cholezystitis ist die häufigste Komplikation der Cholezystolithiasis und zählt mit gut 64.000 stationär behandelten Patienten pro Jahr zu den relevanten chirurgischen Krankheitsbildern. Sie kann mild verlaufen, aber auch lebensbedrohliche Formen annehmen, wovon v. a. alte und vorerkrankte Patienten betroffen sind. Eine Komplikationsform ist die Gallenblasenperforation, die überwiegend erst intraoperativ augenscheinlich wird. Als klassische Trias der akuten Cholezystitis können plötzlich einsetzender Oberbauchschmerz, Fieber und Leukozytose bezeichnet werden. Der klinische Verdacht lässt sich meist durch eine Sonographie bestätigen.

Schlüsselwörter

Akute Cholezystitis · Cholezystolithiasis · Gallenblasenperforation · Tokio-Guidelines · Sonographie

Epidemiology and clinical presentation of acute cholecystitis

Abstract

Acute cholecystitis is the most common complication of cholecystolithiasis. With some 64,000 patients per year requiring surgical inpatient treatment it remains a prevalent surgical disease. The presentation varies between mild, severe and life-threatening forms and predominantly in old and morbid patients. Gallbladder perforation is a possible complication which is often only diagnosed during surgery. Typical clinical symptoms are pain in the upper abdomen, fever and leucocytosis. Ultrasonography may often be used to confirm the clinical diagnosis.

Keywords

Acute cholecystitis · Cholecystolithiasis · Gallbladder perforation · Tokyo guidelines · Ultrasonography

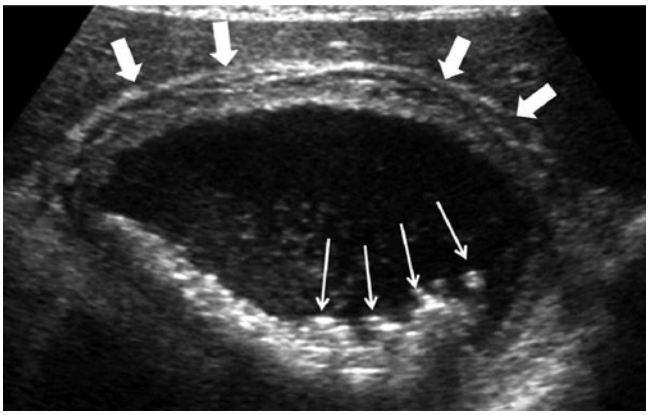

Abb. 1 ◀ Akute Cholezystitis bei Cholezystolithiasis. Sonographisch entzündliche Verdickung der Gallenblasenwand (*breite Pfeile*). Zahlreiche kleine Konkremente (*schmale Pfeile*) mit dorsalem Schallschatten

Abb. 2 ◀ Multislice-CT bei akuter Cholezystitis. Hyperperfusion der verdickten Wand der Gallenblase (*schwarze Pfeile*), percholezystische entzündliche Fettgewebsimbibierung (*schmale weiße Pfeile*) und entzündliche Duodenalwandverdickung (*breiter weißer Pfeil*)

teriosklerose als Risikofaktoren gewertet [11, 29].

Eine Gallenblasenperforation kann sich sowohl frühzeitig 1 bis 2 Tage nach Einsetzen der Cholezystitis als auch erst im Langzeitverlauf Wochen nach dem akuten Entzündungsereignis zeigen. Auslöser der Perforation können zum einen ein massiver Gallenaufstau durch Obstruktion, Nüchternheit oder Dehydratation [38], zum anderen eine eingeschränkte Durchblutung bis hin zur ischämischen Nekrose, z. B. bei Sepsis, Schock oder Arteriosklerose, sein [15]. Aufgrund der schlechteren Blutversorgung ist der Fundus die Prädilektionsstelle (50%) für eine Perforation. Bei einer Perforation in diesem Bereich gelangen Steine und Gallenflüssigkeit schnell in die freie Peritonealhöhle. Perforationen im Isthmus- und Gangbereich werden häufig durch das Omentum majus oder intestinale Strukturen abgedeckt, sodass es eher ein lokalisierter Prozess bleibt [12, 29].

» Eine Gallenblasenperforation zeigt keine typischen Symptome

Ursächlich für die erhöhte Mortalität der Gallenblasenperforation ist die verspätete Diagnosestellung mit verzögerter Therapieeinleitung, da eine Gallenblasenperforation keine typischen Symptome bietet, sondern sich klinisch häufig nicht von einer unkomplizierten, akuten Cholezystitis unterscheidet lässt [12]. Hohes Fieber, deutliche körperliche Schwäche mit zunehmendem Verfall sowie ein plötzlicher Schmerzgipfel mit folgender Besserung können auf eine Perforation hindeuten [7, 17].

Sonographisch finden sich Zeichen einer akuten Cholezystitis, doch ein Defekt in der Gallenblasenwand („holesign“) als Ausdruck der freien Perforation lässt sich nur sehr selten darstellen [26, 35]. Dennoch kann der sonographische Nachweis von freier Flüssigkeit hilfreich sein [12, 29]. Bei Perforation in das Gallenblasenbett kommt es gelegentlich zu einem Abszess, der ggf. echoreiche Konkremente enthält. Aufgrund eines Leberabszesses kann die Darstellung der Gallenblase unmöglich werden. Zur definitiven Sicherung einer Gallenblasenperforation bietet sich die Computertomographie aufgrund ihrer sehr hohen Sensitivität an [35]. Neben den Zeichen einer akuten Cholezystitis sind indirekte Zeichen wie Abszessformationen und direkte Zeichen wie Wanddefekt und extraluminale Steine oder auch Luft wegweisend [32]. Allerdings wird eine Gallenblasenperforation in vielen Fällen erst intraoperativ festgestellt, zumal nur 11% aller Perforationen präoperativ eindeutig diagnostiziert werden [36, 38]. Somit erscheint eine Computertomographie in der Mehrzahl der Fälle entbehrlich, wenn klinischer Befund und Sonographie eine akute Cholezystitis mit Perforation nahelegen und damit eine eindeutige Operationsindikation gegeben ist.

Verlauf der akuten Cholezystitis

Nach konservativer Therapie kommt es bei 30–50% aller Patienten mit unterschiedlicher Latenzzeit zu einem Rezidiv oder auch zu Komplikationen wie Fistelbildung oder Choledocholithiasis [16]. Das Rezidivrisiko steigt mit der Dauer der Erkrankung [21]. Zudem kann bei operativer Sanierung nach einem konservativen Therapieversuch eine höhere Letalität als nach umgehender Operation beobachtet werden [5, 27]. Eine Cholezystitis kann zu einem Empyem, einer Cholangitis, einer gangränös-nekrotischen Entzündung, der bereits erwähnten Perforation mit Galleleckage und galliger Peritonitis, Leberabszess oder zu einer nekrotisierenden biliären Pankreatitis führen [4, 39, 44]. Ein Empyem wird in 5–10% aller Cholezystitiden gefunden [3]. Zu den Risikofaktoren für die Entwicklung der oben genannten Komplikationen zählen Alter, männliches Geschlecht und relevante Nebenerkrankungen [2]. Insgesamt hat eine akute Cholezystitis eine bessere Prognose

als eine akute Cholangitis, erfordert aber ebenso eine umgehende Therapieeinleitung, insbesondere bei Vorliegen eines Empyems oder einer gangränösen Cholezystitis.

Management

Ein Patient mit akuter Cholezystitis kann in verschiedenen Stadien der Erkrankung vorstellig werden, von mild und selbstlimitierend bis fulminant und potenziell lebensbedrohlich [28]. Liegt eine akute Cholezystitis °III vor, müssen eine intensivmedizinische Betreuung und eine umgehende Therapie (Operation oder Drainage) eingeleitet werden, um ein Überleben des Patienten zu ermöglichen. Allerdings trifft man im klinischen Alltag überwiegend auf weniger schwere Erkrankungsbilder. Bei diesen Patienten stellt sich die Frage nach einer frühzeitigen Operation oder konservativen Behandlung, die in einem separaten Artikel in diesem Heft thematisiert wird.

Fazit für die Praxis

- **In Deutschland werden jährlich knapp 64.000 Patienten mit einer akuten Cholezystitis vollstationär behandelt.**
- **Bei 5–38% aller Patienten zeigt die Gallenblase bei der nach Cholezystektomie obligaten histologischen Untersuchung die Zeichen der akuten Cholezystitis.**
- **Die akute Cholezystitis ist eine Erkrankung des älteren Patienten, die häufig mit einer Cholezystolithiasis vergesellschaftet ist.**
- **Als klassische Trias bei dem Verdacht auf eine akute Cholezystitis finden sich der plötzlich einsetzende Oberbauchschmerz, Fieber und eine Leukozytose mit Linksverschiebung.**
- **In der bildgebenden Diagnostik spielt die Sonographie eine führende Rolle.**
- **Die Tokio Guidelines erlauben eine sichere Diagnosestellung und eine Abschätzung des Schweregrades der akuten Cholezystitis.**
- **Bei älteren Patienten kann die Symptomatik laviert sein. Perforationen treten gehäuft beim alten Patienten auf und sind mit einer hohen Morbidität und einer Mortalität von bis zu 10% verbunden.**
- **Gerade beim älteren Patienten und eher uncharakteristischen Oberbauchbeschwerden gilt: an die akute Cholezystitis denken!**

Korrespondenzadresse

Dr. K. Götzky
Klinik für Allgemein- und Viszeralchirurgie, Schwerpunkt für endokrine und onkologische Chirurgie, Diakoniekrankenhaus Henriettenstiftung Hannover, Marienstr. 72–90, 30171 Hannover
kristina.goetzky@ddh-gruppe.de

Interessenkonflikt. Die korrespondierende Autorin gibt für sich und ihre Koautoren an, dass kein Interessenkonflikt besteht.

Literatur

1. Ahmed A, Cheung RC, Keeffe EB (2000) Management of gallstones and their complications. Am Fam Physician 61:1673–1680, 1687–1688
2. Bedirli A, Sakrak O, Sozuer EM et al (2001) Factors effecting the complications in the natural history of acute cholecystitis. Hepatogastroenterology 48:1275–1278
3. Berk und Monroe (1976) Gallenwegschirurgie: Indikationen und Operative Verfahren bei Gutartigen Gallenwegserkrankungen, S 1086–1091
4. Browning JD, Horton JD (2003) Gallstone disease and its complications. Semin Gastrointest Dis 14:165–177
5. BQS Bundesgeschäftsstelle Qualitätssicherung gGmbH.Qualität sichtbar machen. BQS-Qualitätsreport 2001. ISBN 3–9808704-2–1 Düsseldorf 2002
6. Chen YT, Ou SM, Chao PW et al (2012) Acute cholecystitis in end-stage renal disease patients: a nation-wide longitudinal study. Dig Liver Dis:1590–8658 ((12)00333–7 (Epub ahead of print))
7. Chen JJ, Lin HH, Chiu CT, Lin DY (1990) Gallbladder perforation with intrahepatic abscess formation. J Clin Ultrasound 18:43–45
8. Chiapponi C, Wirth S, Siebeck M (2010) Acute gallbladder perforation with gallstones spillage in a cirrhotic patient. World J Emerg Surg 5:11–14
9. Chloptsios C, Karanasiou V, Ilias G et al (2007) Cholecystitis during pregnancy. A case report and brief review of the literature. Clin Exp Obstet Gynecol 34:250–251
10. Date RS, Thrumurthy SG, Whiteside S et al (2012) Gallbladder perforation: case series and systematic review. Int J Surg 10:63–68
11. Derici H, Kamer E, Kara C et al (2010) Gallbladder perforation: clinical presentation, predisposing factors, and surgical outcomes of 46 patients. Turk J Gastroenterol 22:505–512
12. Derici H, Kara C, Bozdag AD et al (2006) Diagnosis and treatment of gallbladder perforation. World J Gastroenterol 12:7832–7836
13. Fabian TC, Hickerson WL, Mangiante EC (1986) Posttraumatic and postoperative acute cholecystitis. Am Surg 52:188–192
14. Eskelinen M, Ikonen J, Lipponen P (1993) Diagnostic approaches in acute cholecystitis; a prospective study of 1333 patients with acute abdominal pain. Theor Surg 8:15–20
15. Estevao-Costa J, Soares-Oliveira M, Lopes JM, Carvalho JL (2002) Idiopathic perforation of the gallbladder: a novel differential diagnosis of acute abdomen. J Pediatr Gastroenterol Nutr 35:88–89
16. Gurusamy KS, Samraj K (2006) Early versus delayed laparoscopic cholecystectomy for acute cholecystitis. Cochrane Database Syst Rev 4:CD005440
17. Gore RM, Ghahremani GG, Joseph AE et al (1989) Acquired malposition of the colon and gallbladder in patients with cirrhosis: CT findings and clinical implications. Radiology 171:739–742
18. Grande M, Torquati A, Farinon AM (1992) Wound infection after cholecystectomy. Correlation between bacteria in bile and wound infection after operation on the gallbladder for acute and chronic gallstone disease. Eur J Surg 158:109–112
19. Gunn A (1981) Acute cholecystitis. Practitioner 225:491–497
20. Hirota M, Takada T, Kawarada Y et al (2007) Diagnostic criteria and severity assessment of acute cholecystitis: Tokyo Guidelines. J Hepatobiliary Pancreat Surg 14:78–82
21. Hoem D, Viste A, Horn A et al (2006) Cholecystectomy improves long-term success after endoscopic treatment of CBD stones. Hepatogastroenterology 53:655–659
22. Hunt DR, Chu FC (2000) Gangrenous cholecystitis in the laparoscopic era. Aust NZ J Surg 70:428–430
23. Isayama H, Komatsu Y, Tsujino T et al (2004) A prospective randomised study of „covered" versus „uncovered" diamond stents for the management of distal malignant biliary obstruction. Gut 53:729–734
24. Judy AS, Berlin JA, Escarce JJ et al (1994) Revised estimates of diagnostic test sensitivity and specificity in suspected biliary tract disease. Arch Intern Med 154:2573–2581
25. Kim DU, Kang DH, Kim GH et al (2012) Bilateral biliary drainage for malignant hilar obstruction using the ‚stent-in-stent' method with a Y-stent: efficacy and complications. Eur J Gastroenterol Hepatol 26 (Epub ahead of print)
26. Kim PN, Lee KS, Kim IY et al (1994) Gallbladder perforation: comparison of US findings with CT. Abdom Imaging 19:239–242
27. Lammert F, Neubrand MW, Bittner R et al (2007) S3-guidelines for diagnosis and treatment of gallstones. German Society for Digestive and Metabolic Diseases and German Society for Surgery of the Alimentary Tract. Z Gastroenterol 45:971–1001
28. Lubasch A, Lode H (2000) Antibiotic therapy in cholecystitis, cholangitis and pancreatitis. Internist (Berl) 41:168–174
29. Menakuru SR, Kaman L, Behera A et al (2004) Current management of gall bladder perforations. ANZ J Surg 74:843–846
30. Miyayama S, Yamashiro M, Takeda T et al (2008) Acute cholecystitis caused by malignant cystic duct obstruction: treatment with metallic stent placement. Cardiovasc Intervent Radiol 31(Suppl 2):221–226
31. Moyson J, Thill V, Simoens Ch et al (2008) Laparoscopic cholecystectomy for acute cholecystitis in the elderly: a retrospective study of 100 patients. Hepatogastroenterology 55:1975–1980
32. Pedrosa CS, Casanova R, Rodriguez R (1981) CT findings in subacute perforation of the gallbladder: report on 5 cases. Eur J Radiol 1:137–142

33. Samie A, Dette S, Vöhringer U et al (2012) Fully covered self-expandable metal stents for treatment of malignant and benign biliary strictures. World J Gastrointest Endosc 4:405–408
34. Shaffer EA (2006) Gallstone disease: epidemiology of gallbladder stone disease. Best Pract Res Clin Gastroenterol 20:981–996
35. Sood BP, Kalra N, Gupta S et al (2002) Role of sonography in the diagnosis of gallbladder perforation. J Clin Ultrasound 30:270–274
36. Statistisches Bundesamt, https://www.destatis.de/SiteGlobals/Forms/Suche/Servicesuche_Formular.html?nn=177590&resourceId=47156&input_=177590&pageLocale=DE&searchUrl=http%3A%2F%2Fwww.destatis.de%2FDE%2FMeta%2FSuche%2FSuche.html&cms_search=cholezystitis&submit=senden&sort=dateOfIssue&cms_facet=&documentType=ALL&dateOfIssue=ALL&switchsource=solr+Internet&x=0&y=0
37. Stefanidis D, Sirinek KR, Bingener J (2006) Gallbladder perforation: risk factors and outcome. J Surg Res 131:204–208
38. Swanepoel CR, Floyd A, Allison H et al (1983) Acute acalculous cholecystitis complicating systemic lupus erythematosus: case report and review. Br Med J (Clin Res Ed) 286:251–252
39. Tanaka M, Takahashi H, Yajima Y et al (1997) Idiopathic perforation of the gallbladder: report of a case and a review of the Japanese literature. Surg Today 27:360–363
40. Tokunaga Y, Nakayama N, Ishikawa Y et al (1997) Surgical risks of acute cholecystitis in elderly. Hepatogastroenterology 44:671–676
41. Trowbridge RL, Rutkowski NK, Shojania KG (2003) Does this patient have acute cholecystitis? JAMA 289:80–86
42. Weiss CA, Schwartz RW (2002) Current diagnosis and treatment of cholecystitis. Curr Surg 59:51–54
43. Yokoe M, Takada T, Strasberg SM et al (2012) New diagnostic criteria and severity assessment of acute cholecystitis in revised Tokyo Guidelines. J Hepatobiliary Pancreat Sci 19:578–585
44. Ziessman HA (2003) Acute cholecystitis, biliary obstruction, and biliary leakage. Semin Nucl Med 33:279–296

Lesetipp

© [M] K-H Krauskopf, Wuppertal

Der Chirurg **bietet Ihnen jeden Monat umfassende und aktuelle Beiträge zu interessanten Themenschwerpunkten aus allen Bereichen der Chirurgie.**

Möchten Sie ein bereits erschienenes Heft nachbestellen? Einzelne Ausgaben können Sie direkt bei unserem Kundenservice zum Preis von je EUR 36,– zzgl. Versandkosten beziehen::

Überblick 2012

1/12 Update Magenchirurgie
2/12 Intraduktale papillär muzinöse Neoplasien
3/12 Klatskin-Tumoren
4/12 Chirurgie in Partnerschaft
5/12 Staging beim Rektumkarzinom
6/12 Nebennierenchirurgie
7/12 Intraoperative Komplikationen
8/12 Adenokarzinome des ösophagogastralen Übergangs
9/12 Arteriovenöse Zugänge für die chronische Hämodialyse
10/12 Osteoporotische Frakturen
11/12 Nekrotisierende Weichteilinfektionen
12/12 Proktologie

Vorschau 2013

1/13 Beckenboden und anale Inkontinenz
2/13 Chronische Pankreatitis
3/13 Akute Cholezystitis
4/13 Chirurgie mit Leidenschaft und Augenmass
5/13 Lebertransplantation
6/13 Parenchymschonende Resektion in der onkologischen Thoraxchirurgie
7/13 Onkologische Servicechirurgie
8/13 Robotics
9/13 Polytrauma: Management und Outcome
10/13 Chirurgie und Lehre
11/13 Chirurgie unter Immunsuppression, Strahlen- und Chemotherapie
12/13 Hybrid-OP`s

So erreichen Sie unseren Kundenservice:

Springer Customer Service Center GmbH
Kundenservice Zeitschriften
Haberstr. 7
69126 Heidelberg
Tel.: +49 6221 345-4303
Fax: +49 6221 345-4229
E-Mail: leserservice@springer.com

www.DerChirurg.de